

OS TRİGONUM SENDROMU

(Bir Posteromedial Os Trigonum Olgusu Münasebetiyle)

OS TRIGONUM SYNDROME
(A Case With Posteromedial Os Trigonum)

Fuat Akpınar, Nihat Tosun, Cihangir İslam, Atıf Aydınhoğlu, Ali Doğan

Yüzüncü Yıl Üniversitesi Tıp Fakültesi Ortopedi ve Travmatoloji (FA, NT, Cİ, A.D)
ve Anatomi (AA) A.B.D. Van

Özet

Os trigonum, talus'un dorsalinde lokalize ayağın çok sık raslanılan aksesuar kemikciklerinden biridir. Os trigonum sendromu, ayak bileği posteriorunda ağrı ile karakterize bir sendromdur.

Çalışmamızda, sağ ayak bileği posteromedialinde os trigonum'a bağlı uzun süreli şikayetleri olan bir olgu cerrahi olarak tedavi edildi ve konu ile ilgili literatür gözden geçirildi.

Anahtar Kelimeler: *Os Trigonum, Posteromedial, Cerrahi Tedavi*

Summary

Os trigonum located dorsally to talus is one of the commonest accessory ossicles of the foot. Os trigonum syndrome is a syndrome characterized posterior ankle pain. In our study a case with posteromedial ankle pain who was surgically treated is presented and the resent literature is reviewed.

Key Words: *Os Trigonum, Posteromedial, Surgical Treatment*

AÜTD 1995, 27: 50-54

MJAU 1995 27: 50-54

Giriş

Os trigonum, talus'un posterolateralinde yerleşim gösteren ve sıklıkla karşılaşılan aksesuar bir kemikciktir (1). İlk kez 1824 yılında Rosenmüller (2) tarafından anatomik bir varyant olarak tanımlanmıştır. Çoğunlukla ayak bileği hareketlerine bağlı olarak zorlu fizik aktivitelerden sonra semptomatik hale gelebilir (3,4). Os trigon ossifikasyon merkezi 8-13 yaşlar arasında görülmeye başlar (5,6,7,8) ve genellikle bir yıl sonra talus ile birleşir (9). Bu sekonder ossifikasyon merkezi iskelet olgunlaşması tamamlanmasına rağmen talus ile birleşmezse os trigonum olarak kıkırdak vasıtasıyla talus'a bağlı kalır (5).

Os trigonum sendromu

Tanım

Talus'un posterolateralinde yer alan bu yapılanmanın semptomatik hale gelmesidir (10).

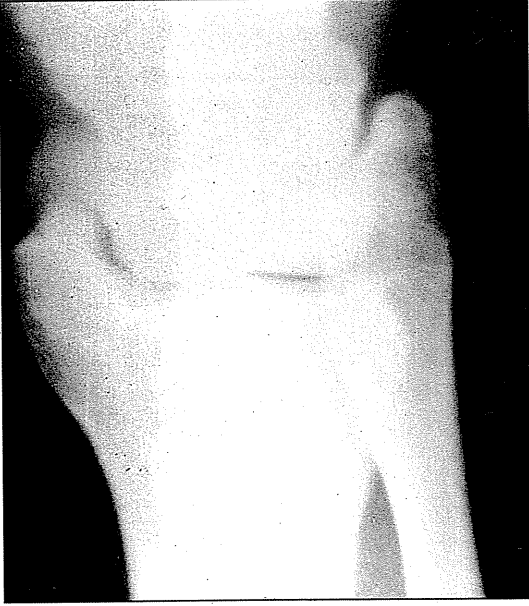Talus'un bu posterolateral süreci ya ayrı bir kemikcik olarak yada talus'un posterioruna kaynamış Stieda'nın süreci olarak görülür (11,12). Hatta bazan bir tarafta talusa

kaynamış bir yapı diğer tarafta ise ayrı kemikcik olarak görülebilmesi mümkündür (13).

Belirti ve Bulgular

Başlangıç semptomları genelde bir ayak bileği incinmesini takip eden arka ayak ağrısıdır. Ağrı aralıklı olabilir, baş parmak hareketleri ile artar. Düzgün olmayan yerlerde yürüme gibi ayak bileği inversiyonu ve eversiyonu oluşturan durumlar ağrıyı uyarır. Krepitasyon ve basmakla ortaya çıkan ağrı muayene esnasında özellikle de lateral malleo arkasında ortaya çıkarılabilir. Posterior üçgen ekimozu genellikle bulunur ve semptomlar hasara uğramış posterolateral talar sürecin alt tibiaya kompresyonu nedeniyle. Kronik vakalarda semptomlar hafiflemiş olabilir (15). Ağrı ve rahatsızlık posteromedial (4,14), posterolateral (6,15) veya her iki tarafta olabilir (13). Hassasiyet genellikle aşıl tendonu ile peroneal tendonlar arasındadır (6) veya aşıl tendonunun medialindedir (16). Medialdeki ağrı genellikle posterior tibial veya flexor hallucis longus tendiniti olarak yanlış tanımlanabilir (3). Ağrı ayağın zorlu plantar flexionu ile (6,17) veya baş parmağın dorsiflexionu ile (6,15) veya tip II pes planus

Şekil 1. Olgumuzda Os Trigonum'un Ön-Arka Radyografik Görünümü



varlığında ayağın doriflexionu ile ortaya çıkarılabilir. Ağrı çömelme ve yokuştan inme gibi ayağın zorlu plantar flexionunu oluşturan aktiviteler ile de ortaya çıkabilir (15). Hasta koşma, atlama ve merdiven inme gibi durumlarda hafif ağrıdan ve şişmeden şikayetçi olabilir (18). Nihayet ağrı ayak bileği posterolateraline direkt palpasyonlarda oluşturulabilir.

Tanı

Tanı için; direkt radyografik yöntem (özellikle ayak plantar flexionda iken lateral ayak bileği grafisi), Bilgisayarlı Tomografi, ve Tc 99 methylenidiphosphonate kemik sintigrafisi yapılmalıdır (10,13,15)

Ayırıcı tanı:

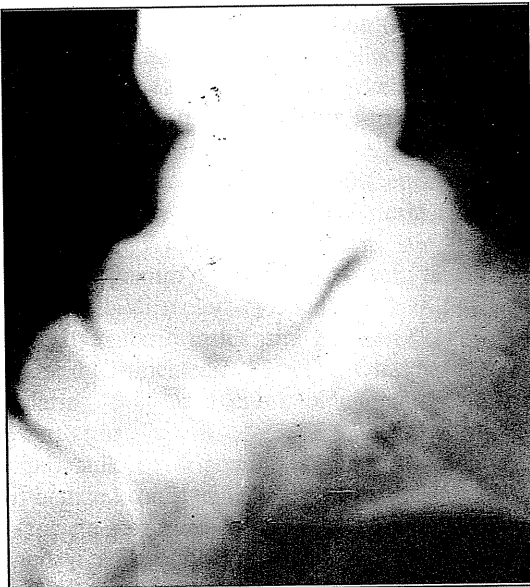
1. Aşil tendon rüptürü veya avulsiyonu
 2. Aşil tendinitisi
 3. Peroneal sublüksasyon
 4. Ayakbileği yumuşak doku yaralanması
 5. Ayak bileği lateral instabilitesi
 6. Tarsal tunel sendromu
 7. Talo fibular artritisi
 8. Osteo kondral lezyonlar
 9. Mortis diastazisi
 10. Kalkaneal kırıklar
 11. Ganglion
 12. Tarsal coalition
 13. Sever hastalığı
 14. Flexor hallucis longus tendinitisi
- Tibialis posterior tendinitisi

Yaralanma mekanizması

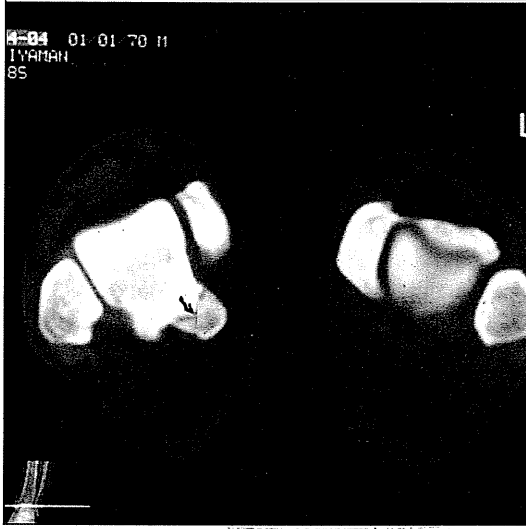
Kabul edilen dört yaralanma mekanizması vardır.

1. Güçlü ayak bileği plantar flexionu. Bu mekanizmada os trigonum büyükse oluşur (9,18)
2. Direkt travma
3. Ayak bileği aşırı dorsiflexionu. (Posterior talo fibular ligament avulsiyona neden olur) (19).
4. Tekrarlayan minör injüriler. Subtalar eklemin sürekli pronasyonu gibi (9,20)

Şekil 2. Olgumuzda Os Trigonum'un Lateral Radyografik Görünümü



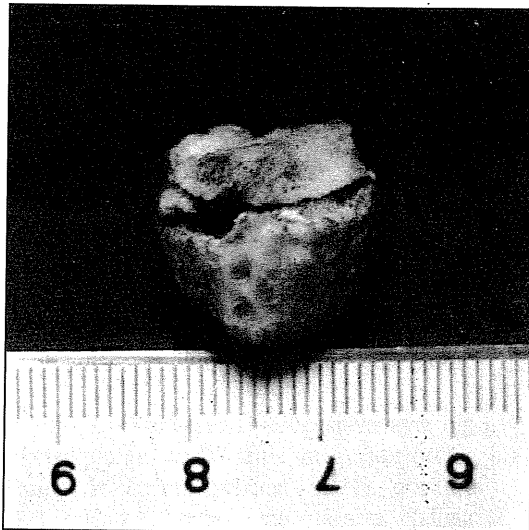
Şekil 3. Os Trigonum'un Tomografik Görünümü

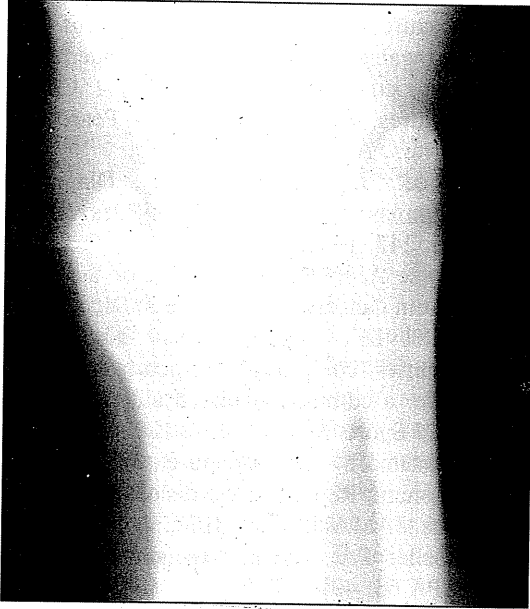
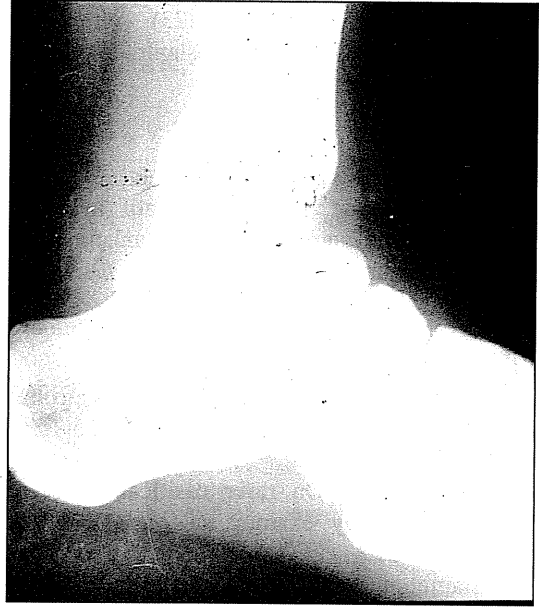
**Olgu Bildirisi**

27 yaşında, erkek hastamız sağ ayak posteromedialinde ağrı yakınması ile (Dosya no:3085)Yüzüncü Yıl Üniversitesi Tıp Fakültesi Araştırma Hastanesi Ortopedi polikliniğine müracaat etti. Beş yıldan beri bu rahatsızlığı olan hastamızın şikayetleri son bir yılda giderek artış göstermiş ve şikayetleri sportif faaliyetler esnasında, özellikle futbol oynarken daha çok artıyormuş. Altı ay kadar evvel brusella hastalığı nedeni ile tıbbi tedavi görmüş. Hastanın fizik muayenesinde; sağ ayak bileği aktif ve pasif hareketleri normal sınırlarda ve ağrısızdı. Aşırı dorsifleksiyon, plantar fleksiyon ve eversiyonda medial malleolun arkasında ağrı tanımlıyordu. Medial

malleolun postero-inferiorunda 1x1.5 cm ebatlarında sert kemiğe fikse basmakla hassasiyeti olan bir kitle palpe edildi. Kan kimyası tetkikleri normal olup, hastanın sağ ayak bileği radyografisinde ve tomografisinde talus postero-medialinde talus'a birleşmemiş os trigonum tesbit edildi (Resim1,2,3). Hasta kliniğimize müracaatından evvel birkaç kez medikal tedavi görmüş ancak bir sonuç alınamamıştı. Hasta 25.05.1995 tarihinde posteromedial yaklaşımla ameliyat edilerek 18x17x14 mm boyutlarındaki os trigonumun eksizyonu yapıldı (Resim 4,5,6). Yara kapatıldıktan sonra kısa bacak sirküler alçı uygulandı. İki hafta sonra dikişleri alındı,

Şekil 4. Ameliyat ile Çıkarılan Semptomatik os Trigonum'un Görünümü



Şekil 5. Ameliyat Sonrası Ön-Arka Radyografik Görünüm**Şekil 6. Ameliyat Sonrası Lateral Radyografik Görünüm**

alçısı çıkarıldı ve elastik bandaj uygulanarak ayak bileğine aktif planter ve dorsifleksiyon egzersizleri önerildi. Dördüncü ve altıncı haftalarda ayak bileği hareketleri egzersizleri artırıldı ve günde 3 kez 3'er seans uygulanmak üzere kontrast banyolara başlandı ve hasta bastırılarak yürütüldü. Onikinci haftanın sonunda hastanın kontrol muayenesinde ayak bileği aktif ve pasif hareketleri tam sorunsuzdu

Tartışma

Bu aksesuar kemiğin genel populasyonda görülme oranı % 7-13 arasındadır (14,21). Sarrafian'a (21) göre % 2.7-7.8 arasında değişmektedir. Burman ve Lapidus (22) %10 olarak bildirmişlerdir. Daha önceki bir çalışmamızda, 42'si kadın 58 i erkek yaşları 20-60 arasındaki 100 vakalık bir serinin ayak grafilerinin araştırılmasında 5 i erkek 2 si kadın 7 vakada os trigonum tesbit ettik (5). Mann ve Owsley (23) olgun iskeletlerin kuru kemiklerinde %1.7olarak buldular. Bir çok otör os trigonum'un çoğunlukla tek taraflı olduğunu bildirmeleri yanında (11,18,24), bilateral vakaların insidensini Burman (22) % 2 olarak belirtmektedir. Mann ve Owsley (23) vakaların %80 inin erkek olduğunu ortaya koymuşlardır.

Semptomatik os trigonum olgularında; hem akut hemde kronik injüriler konservatif olarak başlangıçta kısa bacak alçısı ile 4-6 hafta süre ile tedavi edilmelidirler (12,18,25). Buna ek olarak antienflamatuvar ilaçlar ve uygun

egzersizler önerilir. Eğer konservatif tedaviye rağmen hasta yine de ağrıdan yakınıyorsa cerrahi tedavi endikasyonu doğar (7,9,18,19). Shelton ve Pedowitz (12) açık redüksiyon + internal rijit fiksasyona ilaveten erken egzersiz önerirler. Eğer os trigonumda kırık mevcutsa alçılı tedavi 12 aya kadar uzatılabilir (10). Alçı alındıktan sonra evde egzersiz programlarına ve kontrast banyo uygulamalarına başlanır ve 4 dakika sıcak suda 3 dakika soğuk buzlu suda olmak üzere günde 3 kez 3'er seans uygulanır. Hasta mümkün olduğu kadar ayağını kalp seviyesinin yukarısında elevasyonda tutmalıdır. Bir haftada 3-5 kez özellikle kontrast banyoyu takiben elektrogalvanik stimülasyon, yine buz masajla ultrasaund tavsiye edilir. Eğer os trigonum sendromu pes planus veya pes kavusa bağlı ise fonksiyonel ortezler kullanılabilir. Semptomlar istirahat ve fizik tedavi ile giderilemezse hasta yeniden değerlendirilir. Şikayetler halen devam ediyorsa kortikosteroid enjeksiyonu uygulanabilir, bu ise flexor hallucis longus ve aşilde zayıflamaya neden olabilir. Özellikle sporcularda ve bale yapanlarda bu iki tendon oldukça önemlidir. Buna rağmen iyileşme yoksa cerrahi tedaviye geçilir (3,6,15). Cerrahi tedavi için lateral veya medial insizyon kullanılabilir. Howse (17) medial yaklaşımı tercih eder ve gerekçe olarakta nekahat döneminin uzun olmasını gösterir ve lateral yaklaşımın medial yaklaşıma göre

daha fazla sertlik sebebi olduğunu ifade eder. Quirk (22) ise lateral yaklaşımın daha emin ve kolay olduğunu söylemektedir. Post op 2 hafta yük vermeden dizaltı alçı, 2 haftada yük vererek dizaltı alçı uygulanır (23). Ağrı geçer geçmez aktif hareketlere başlanır (8). Tam iyileşme 6 ayı bulabilir.

Sonuç

Os trigonum sendromlu hastaların tanısı kesinleştirildikten sonra konservatif tedaviye cevap alınamayan olgularda iyi planlanmış ve usulüne uygun yapılmış cerrahi tedavi hastayı şifaya kavuşturabilir.

Kaynaklar

1. Bruns J. : Os trigonum syndrom. Sportverletz Sportschaden 5(3):155-158, 1991.
2. Holland CT: On rarer ossifications seen during x-Ray examinations. J Anat 55: 235, 1921.
3. Hamilton WG: Stenosing tenosynovitis of the flexor hallucis longus tendon and posterior impingement upon the os trigonum in ballet dancers. Foot Ankle 3: 75, 1982
4. Maffulli N, Luciano L, Francobandiera C: Traumatic lesions of some accessory bones of the foot in sport activity. JAPMA 80: 86, 1990.
5. Aydınhoğlu A, Diyarbakırlı S, Akpınar F, Tosun N, Keleş P: Os Trigonum Üzerine Bir Çalışma. İç Anadolu Tıp Dergisi 4, 3-4: 237-9, 1994.
6. Brodsky AE, Khalil M: Talar compression syndrome. Am J Sports Med 14:472, 1986.
7. Ogden JA: Skelatal injury in the child, 2nd Ed, WB Saunders, Philadelphia, 1990.
8. Quirk R: Talar compression syndrome in dancers. Foot ankle 3: 65, 1982
9. Mcdougall A: The os trigonum. J Bone Joint Surg 37B:257, 1955.
10. Blake RL, Lallas PJ, Ferguson H: The os trigonum syndrom. A literature review. Journal of American Podiatric Medical Asociation. 82,3: 154-61, 1992.
11. İhle CE, Cochran KM: Fracture of the fused os trigonum. Am J Sports Med 10: 47, 1982.
12. Shelton ML, Pedowitz WJ: "Injuries to the Talus and Midfoot", in Disorders of the Foot, Vol 2, ed by MH Jahss, WB Saunders, Philadelphia, 1982.
13. Martin BF: Posterior triangle pain: The os trigonum. J Foot Surg 28:312, 1989.
14. Johnson RP, Collier BD, Carrera GF: The os trigonum syndrome : The use of bone scan in diagnosis. J Trauma 24: 761, 1984.
15. Schrock RD: Fractures of the Foot: Fractures and Dislocations of the Astragalus", in American Academy of Orthopedic Surgeons intructional Course Lectures, Vol 9, ed by CN Pease, JW Edwards, Ann Arbor, MI, 1952.
16. Keene JS, Lange RH: Diagnostic dilemmas in foot and ankle injüries. JAMA 256: 247, 1986.
17. Howse AJG: Posterior block of the ankle joint in dancers. Foot Ankle 3: 81, 1982.
18. Paulos LE, Johnson CL, Noyes FR: Posterior compratment fracture of the ankle: a commonly missed athletic injury. Am J Sports Med 11: 439, 1983.
19. Meisenbach R: Fracture of the os trigonum; Report of two dislocations of the talus. JAMA 89: 199, 1927.
20. Moeller FA: The os trigonum syndrome. JAPA 63: 491, 1973.
21. Sarrafian S: Anatomy of the Foot and ankk, JB Lippincott Philadelphia, 1981.
22. Burman MS, Lapidus PW: The functional disturbances caused by the inconstand bones and sesamoids of the foot. Arch Surg 22:936, 1931.
23. Mann RW, Owsley DW: Os trigonum: Variation of a common accessory ossicle of the talus. JAPMA 80: 536, 1990.
24. Giannestrans NJ, Sammarco GJ: "Fractures and dislocations in the foot" in Fractures, Vol 2, ed by MH Jahss, WB Saunders, Philadelphia, 1982.
25. Craig FS, Mclaughlin HL: "Injuries of the foot" in Trauma, ed by HL Mclaughlin, WB saunders, Phladelphia, 1959.

Yazışma Adresi

Dr Fuat Akpınar. Yüzüncü Yıl Üniversitesi Tıp Fakültesi Ortopedi ve Travmatoloji ABD 65200-Van